

## Provtagning, kapillär (bloduppsamling) bilaga 1, häl och finger

---

### "Bra att veta"

Vid ca 3 månaders ålder kan man övergå från att sticka i barnets fot, till att sticka i barnets fingrar. Vid provtagning på små barn är "helhandsgrepp" att föredra.

Stick i stortå skall undvikas annat än på tex. brännskadade patienter.

Stick i örsnibb går också bra.

Pekfingret behövs för pincettgreppet och har dessutom ofta tjockare hud och kan vara känsligare. Tummen och lillfingret är olämpliga att sticka i eftersom tummen har puls och lillfingret är så tunt att punktion kan medföra risk för benskada. Dessutom delar dessa två fingrar senskida som går upp i underarmen.

### Utförande

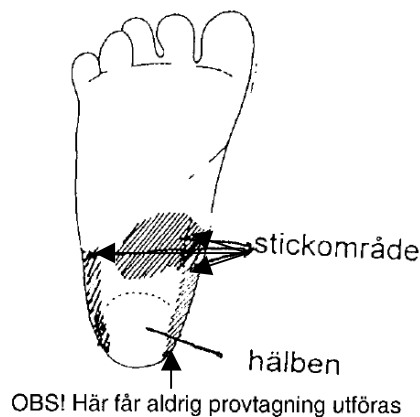
#### Stickområde, häl spädbarn

På spädbarn tas kapillärprov från hälen. För att utföra det bör provtagaren ha fått speciell utbildning i denna provtagning.

Vid provtagning från häl på spädbarn är det viktigt att man först känner efter var hälbenet på foten slutar.

Insticket skall göras strax framför detta och **innan** hälfoten tar vid. Se markerade områden på skissen.

#### **Stick aldrig i hälbenet!**



På vissa hälar kan man tydligt se var blodådrorna går, genom att stryka kraftigt med ett finger över fotsulan.


## Provtagning, kapillär (bloduppsamling) bilaga 1, häl och finger

### Grepp 1

Barnet ligger på rygg eller på sidan vänt från dig.

Barnets häl ligger i provtagarens tumgrepp. Greppet kan varieras beroende på om man önskar göra sticket i yttre eller inre delen av området mellan hälsens trampdyna och hålfoten, eller om man vill ha en eller två fingrar placerade i hålfoten för bättre grepp.

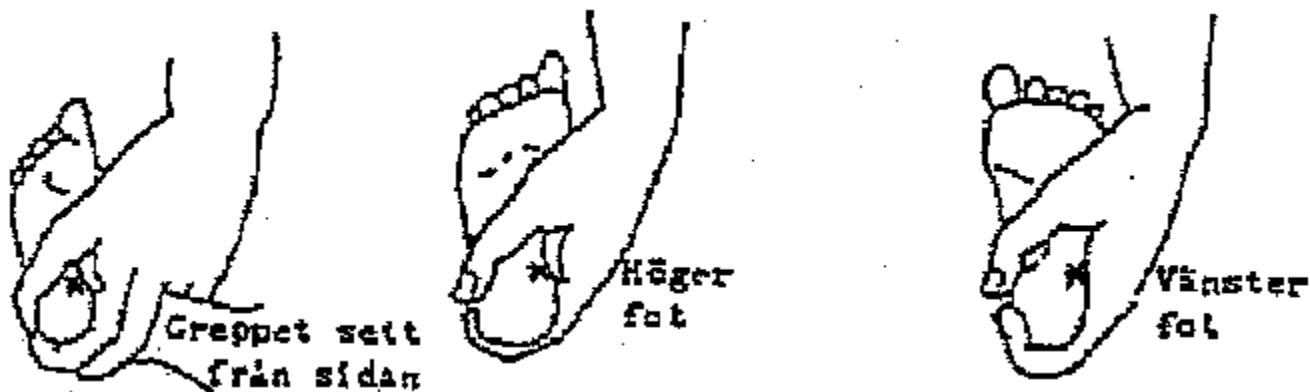
**Lämpliga stickområden är markerade med kryss.**



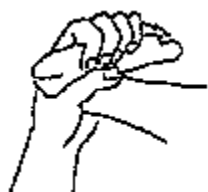### Grepp 2

Barnet ligger på rygg, mage eller på sidan vänt mot dig.

Barnets tår är riktade upp emot provtagarens handled. Greppet kan varieras beroende på om man tar provet i ytter- eller innerdelen av området mellan hälsens trampdyna och hålfoten.



### Felaktigt grepp



### Felaktigt stickområde



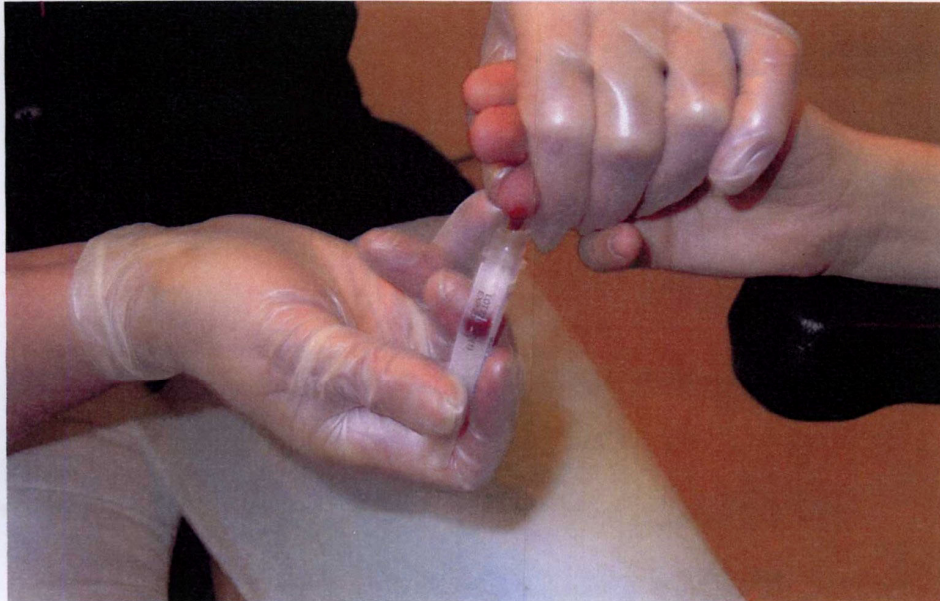Detta handgrepp och detta stickområde får inte förekomma. Det är helt felaktigt och kan skada barnets fot.

## Provtagning, kapillär (bloduppsamling) bilaga 1, häl och finger

### Stickområde, finger helhandsgrepp

Vid provtagning i finger på små barn kan "helhandsgrepp" (se bild nedan) användas, man får ett stadigare grepp och det är enklare att stasa.

Fatta om barnets hand från tumsidan. Stasa genom att trycka runt fingerleden med tumme och pekfinger.



Torka bort den första droppen.  
Arbeta sen rytmiskt: Tryck - släpp - hämta droppen osv.  
Undvik att skrapa på huden ( ev. koagel vid sårets kanter)

26 Copyright: Gunnel Sandqvist och Riittaleena Korkeavuori-Kvarnström 2007

### Dokumenthistorik

Version	Orsak / ändring	Senast ändrad av
1	Ny i Centuri	Ingrid Wahlberg
2	Texten under "Bra att veta" är ny	Ingrid Wahlberg